Термосемиотика различных этиопатогенетических форм синдрома Рейно

С.Н. Колесов, д.м.н., профессор

ФГБУ ВО «Приволжский исследовательский медицинский университет» Минздрава России, г. Нижний Новгород
ООО «Дигносис», г. Москва

Thermosemiotics various etiopathogenetic forms of Raynaud's syndrome

S.N. Kolesov
Volga Federal Medical Research Center, Ministry of Health of Russia, Nizhny Novgorod, «Dignosys» Ltd, Moscow; Russia

Резюме
Обобщены результаты многолетних тепловизионных (ТПВ) исследований локальных периферических вегетативно-сосудистых нарушений. Впервые показана информативность тепловидения при всех нозологических формах феномена и болезни Рейно. Сформулированы критерии ТПВ диагностики, выделены механизмы формирования патологических термопаттернов в зависимости от нозологической формы синдрома или феномена Рейно, основанные на причинах происхождения различных вариантов их ТПВ проявлений. Предложено изменение терминологии в классификации синдрома, феномена и болезни Рейно.

Ключевые слова: ***тепловидение, болезнь Рейно, классификация.***

Summary
The results of long-term thermal imaging studies of local peripheral autonomic-vascular disorders are summarized. For the first time, the informativeness of thermal imaging is shown for all nosological forms of the phenomenon and Raynaud's disease. The criteria for thermal imaging diagnostics are formulated. The mechanisms of formation of pathological thermal patterns depending on the nosological form of Raynaud's syndrome or phenomenon, based on the reasons for the origin of different variants of their thermal imaging manifestations, are identified. A change of terminology in the classification of Raynaud's syndrome, phenomenon and disease is proposed. A change in the terminology in the classification of the Raynaud's syndrome (the phenomenon) and Raynaud's disease is proposed.

Key words: ***thermal imaging, Raynaud's disease, classification.***

В настоящее время капилляроскопия является одной из наиболее информативных методик диагностики синдрома и болезни Рейно [1]. Характерными капилляроскопическими признаками являются расширение капилляров и капиллярных петель разной степени выраженности, снижение числа капилляров с формированием бессосудистых полей, экстравазаты, часто ассоциированные с мегакапиллярами.

Развитие современной медицины привело к появлению новых методик обследования, одни из которых (КТ, МРТ и др.) объективизируют структурные признаки патологии, устанавливая топический и нозологический диагноз конкретной патологии, а другие (ЭКГ, ЭЭГ, ЛДФ и др.) — функциональные признаки, то есть степень нарушения выполняемых данной структурой физиологических функций, обусловливающих выраженность клинических нарушений. Кроме уточнения диагноза функциональные методы позволяют оценить эффективность консервативного или хирургического лечения, прогнозировать перспективы реабилитации и возможные исходы.

Тепловидение как специфичный и чувствительный индикатор для разных аспектов разделения вторичного синдрома Рейно от идиопатической формы или болезни Рейно рассматривают многие авторы [2–10], однако чаще всего они основаны на результатах ТПВ исследований одной или нескольких форм сходной патологии. Среди многочисленных попыток классификации разнообразных форм синдромов Рейно наиболее полной является созданная L. и P. Langeron, L. Croccel [11] этиопатогенетическая классификация, которая в современной интерпретации выглядит следующим образом:

1. Локальное происхождение болезни Рейно (пальцевые артериты, артериовенозные аневризмы сосудов пальцев кистей и стоп, профессиональная и другая травматизация).
2. Регионарное происхождение болезни Рейно (поражение межпозвонкового диска, синдром передней лестничной мышцы с туннельным синдромом, плексопатия)
3. Сегментарное происхождение болезни Рейно (артериальная сегментарная облитерация с вазомоторными расстройствами в дистальных отделах конечностей).
4. Феномен Рейно в сочетании с системным заболеванием (артериит, артериальная гипертензия, первичная легочная гипертензия).
5. Феномен Рейно при недостаточном кровообращении (тромбофлебиты, сердечная недостаточность, травмы вен, ангиоспазм мозговых сосудов, сосудов сетчатки).
6. Феномен Рейно при поражении нервной системы (конституциональная акродиния, сирингомиелия, рассеянный склероз спинальная амиотрофия, РСД).
7. Феномен Рейно при нарушениях пищеварения (функциональные и органические заболевания пищеварительного тракта, язва желудка, колит).
8. Феномен Рейно в сочетании с эндокринными нарушениями (опухоли надпочечников, диэнцефально-гипофизарные нарушения, гиперпаратиреоз, базедова болезнь, климактерическая менопауза, менопауза в результате лучевой терапии).

9. Феномен Рейно при заболеваниях соединительной ткани (ревматоидный артрит, системная склеродермия, системная красная волчанка, дерматомиозит, полимиозит, узелковый периартериит, синдром Шегрена).
10. Феномен Рейно при нарушении кроветворения (врожденная спленомегалия).
11. Феномен Рейно при криоглобулинемии.
12. Идиопатический феномен Рейно (истинная болезнь Рейно).

В ряде случаев сосудистые нарушения могут быть одними из первых и наиболее значительных проявлений заболевания. Диагноз синдрома (феномена) Рейно является достоверным при выявлении при приступах трехфазного изменения окрашивания кожи последних фаланг пальцев (бледность — синюшность — покраснение). В остальных случаях диагноз является предположительным и требует подтверждения инструментальными методами.

ТПВ метод в диагностике синдрома Рейно в настоящее время еще не получил всеобщего признания, несмотря на то, что он позволяет с высокой достоверностью определить степень нарушения механизмов вегетативной регуляции сосудистого тонуса, что немаловажно для дифференциальной диагностики различных вариантов синдрома.

Методика

С целью уточнения характера синдрома вторичного ангиоспазма проводят ТПВ обследования с регистрацией как исходной (нативной) тепловой картины тыльных поверхностей кистей рук и нижних третей предплечий, так и динамики ее восстановления после проведения холодовой пробы (ХП) — погружение кистей рук до лучезапястных суставов на 1 минуту в емкость с водой температурой 18°С.

Оценивают механизмы переноса тепла, симметричность и скорость возникновения сосудистых реакций, полноту восстановления тепловой картины после ХП. Совокупность ответных вегетативно-сосудистых реакций характеризует состояние микро- и макроциркуляции и сохранность механизмов терморегуляции, которые определяются степенью поражения сосудистой системы или вегетативной симпатической нервной системы.

Региональная ХП с охлаждением кистей является специфической, так как из-за повышенной чувствительности кожных рецепторов к холоду она способна провоцировать приступ судорожного ангиоспазма, запуская различные механизмы сосудистых реакций в разных участках кистей: нормальную физиологическую реакцию ангиоспазма в здоровых участках и каскад фазных патологических сосудистых реакций, лежащих в основе симптомокомплекса феномена Рейно. Действительно, использование данной пробы позволяет с помощью тепловидения объективизировать многие аспекты этого синдрома: вариант сосудистого синдрома — ангиоспастический по типу вегето-сосудистой дистонии, или синдрома Рейно; вариант переноса тепла в ходе восстановления исходной температуры (конвективный, смешанный, кондуктивный); степень нарушений механизмов переноса тепла (замедленный, извращенный).

В трактовке ТПВ информации основной акцент делают на оценке качественных характеристик тепловой картины, которые дополняются измерениями количественных показателей — пространственно-временных изменений температурных параметров. По зарегистрированной информации формулируют ТПВ заключение о наличии синдрома или феномена Рейно.

В доказательство выдвигаемого нами нового положения о классификации синдрома, феномена и болезни Рейно приводим термосемиотику их вариантов.

1. Локальное происхождение феномена Рейно

Для этой формы феномена Рейно характерны следующие ТПВ признаки:

1. В ряде случаев уже по данным исходного обследования регистрируется одностороннее нарушение тепловой картины отдельных пальцев на стороне патологии.
2. Характерная динамика восстановления исходной картины кистей после провоцирующей ХП проявляется следующими признаками:
   - в первые минуты появляется формирование локального термопаттерна, но только на конкретных пальцах кисти на стороне патологии в форме задержки или, напротив, опережающего прироста интенсивности ИК излучения на ногтевой фаланге;
   - в последующие минуты зона патологического термопаттерна распространяется на все фаланги страдающего пальца;
   - наличие достоверной разницы температуры по сравнению как с соседними пальцами этой же кисти, так и с аналогичными пальцами здоровой кисти.
3. Механизм формирования патологического термопаттерна обусловлен нарушением микроциркуляции кожных покровов (ангиопатия) или нервной проводимости по вегетативным симпатическим волокнам, иннервирующим мышечную стенку пальцевых артерий (нейропатия).
4. Топический ТПВ диагноз нарушения кровоснабжения в пальцевых артериях кистей строится на наличии локального патологического термопаттерна в проекции конкретных пальцев (рис. 1 и 2).

2. Регионарное происхождение феномена Рейно

Для этой формы феномена Рейно характерны следующие ТПВ признаки:

1. В ряде случаев уже по данным исходного обследования регистрируется одностороннее нарушение тепловой картины отдельных пальцев кистей, относящихся к АЗИ конкретного спинномозгового нерва или периферического нерва.
2. Динамика восстановления исходной картины после провоцирующей ХП.
   - локальный термопаттерн формируется на кисти больной конечности, но только в проекции АЗИ

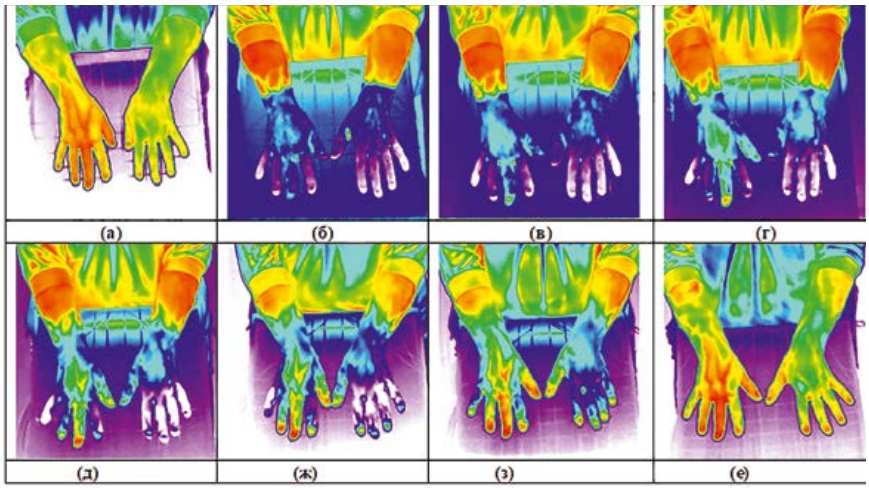

Рисунок 1. Динамика тепловой картины тыльных поверхностей кистей после ХП у пациента с повреждением III пальца правой кисти. а — исходная тепловая картина, б — после пробы, в-через 1 мин., г — через 2 мин., д — на 3-й, ж — на 4-й, з — на 6-й, е– на 9-й мин.

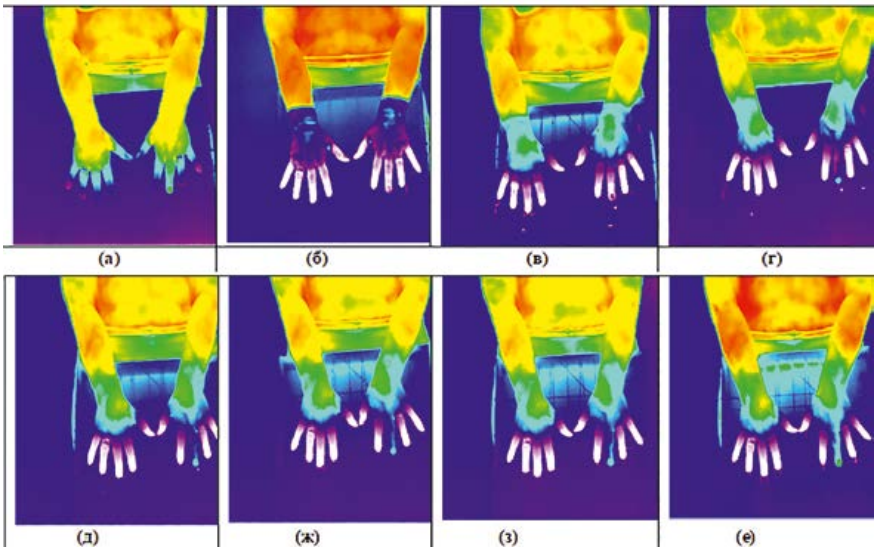

Рисунок 2. Динамика тепловой картины кистей после ХП у пациентки с паронихием ногтевой фаланги III пальца левой кисти. а — исходная тепловая картина, б — после пробы, в-через 2 мин, г- через 4 мин, д — на 6-й, е — на 8-й, ж — на 9-й, з — на 11-й.

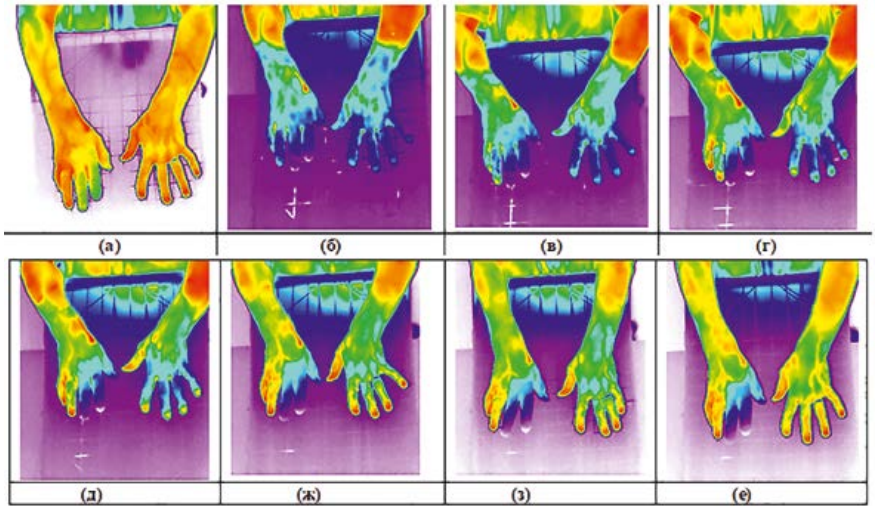

Рисунок 3. Динамика тепловой картины кистей после ХП у пациента с повреждением правого срединного нерва. а — исходная тепловая картина, б — через 1 мин., в-через 2 мин., г- через 3 мин, д — на 4-й, ж — на 6-й, з — на 8-й, е — на 10-й мин.

страдающего корешка или периферического нерва. На ногтевых фалангах остальных пальцев как страдающей, так и симметричной кисти начало открытия артериовенозных шунтов происходит между 2 и 3 минутой (нормотония);

- патологический термопаттерн может проявляться снижением интенсивности ИК излучения за счет задержки его прироста или, напротив, его усилением, обусловленным опережающим приростом;
- наличие достоверной разницы температуры при сравнении как с соседними пальцами этой же кисти, так и с аналогичными пальцами здоровой кисти;
- гипертермическая реакция к концу обследования регистрируется на всех отделах кисти, кроме АЗИ страдающего корешка или периферического нерва.

3. Формирование патологического термопаттерна обусловлено нарушением функции вегетативных симпатических волокон, расположенных в составе периферических соматических нервных стволов и иннервирующих пальцевые артерии.
4. Топический ТПВ диагноз строится на верификации патологического термопаттерна в проекции областей, соответствующих АЗИ страдающего спинномозгового корешка, нервных стволов, формирующихся из конкретного вторичного пучка плечевого сплетения или кожных ветвей соматического периферического нерва (рис. 3).

В группе пациентов с клиникой частичного или грубого нарушения нервной проводимости на термограммах, зарегистрированных при нативном ТПВ обследовании, выявляется локальное снижение ИК излучения различной степени выраженности на больной конечности в проекции пальцев, которые входят в АЗИ страдающего корешка или периферического нерва. Уровень снижения интенсивности ИК излучения может варьировать в широких пределах, вплоть до симптома «ТПВ ампутации».

Восстановление тепловой картины после пробы на всех пальцах здоровой и на не страдающих пальцах больной конечностей чаще происходит по конвективному механизму переноса тепла одновременно в сроки, характерные для здоровых лиц. Реже терморегуляция осуществляется по смешанному варианту, но с четким вкладом конвективных реакций. Динамика локального патологического термопаттерна в проекции пальцев, которые входят в АЗИ страдающего корешка или периферического нерва, отражает фазность сосудистых реакций на холодовую провокацию. Сразу после пробы регистрируется дополнительное снижение ИК излучения, а в последующие минуты обследования сохраняется длительный ангиоспазм сосудов в этой области, что обуславливает задержку прироста интенсивности свечения.

Изменяется и механизм переноса тепла. Как правило, тепловая картина этой области формируется без участия сосудистых реакций конвективного механизма. Они не появляются на всем протяжении обследования, что характеризуется отсутствием формирования локальных зон гипертермии на ногтевых фалангах данных пальцев (участки артериовенозных шунтов). В единичных случаях они формируются, но в более поздние сроки с момента охлаждения, а их вклад в восстановление исходного ИК излучения носит незначительный характер. Об этом свидетельствует отсутствие даже тенденции к формированию гипертермической фазы.

Таким образом, восстановление тепловой картины в АЗИ страдающего периферического нерва или спинномозгового корешка осуществляется только за счет кондуктивных реакций переноса тепла, что обуславливает слоистый характер температурных градиентов на протяжении патологического термопаттерна. Эта информация и лежит в основе топического диагноза и варианта страдания нервной проводимости конкретного нерва или спинномозгового корешка.

3. Сегментарное происхождение феномена Рейно

Для этой формы феномена Рейно характерны следующие ТПВ признаки:

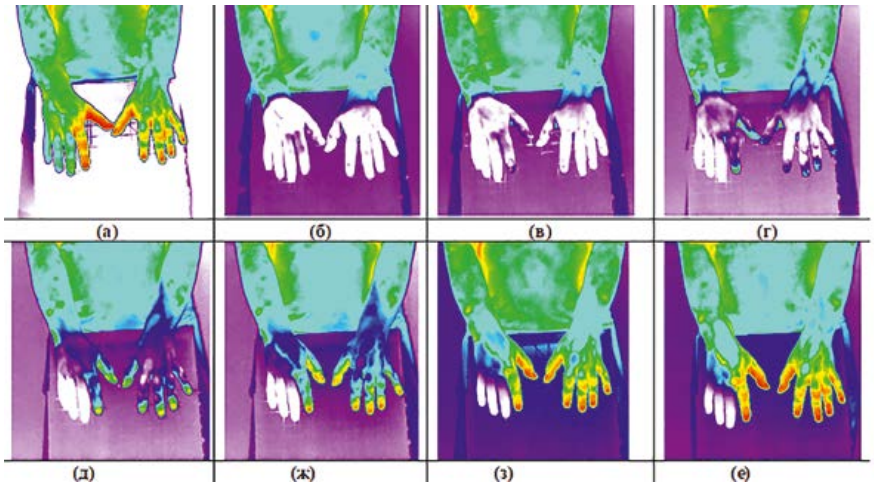

Рисунок 4. Динамика тепловой картины тыльных поверхностей кистей после ХП у пациента с повреждением сосудисто-нервного пучка правой кисти на уровне правого предплечья. а — исходная тепловая картина, б — после ХП, в-через 1 мин., г- через 3 мин., д — на 5-й, е — на 7-й, ж — на 11-й, з — на 15-й мин.

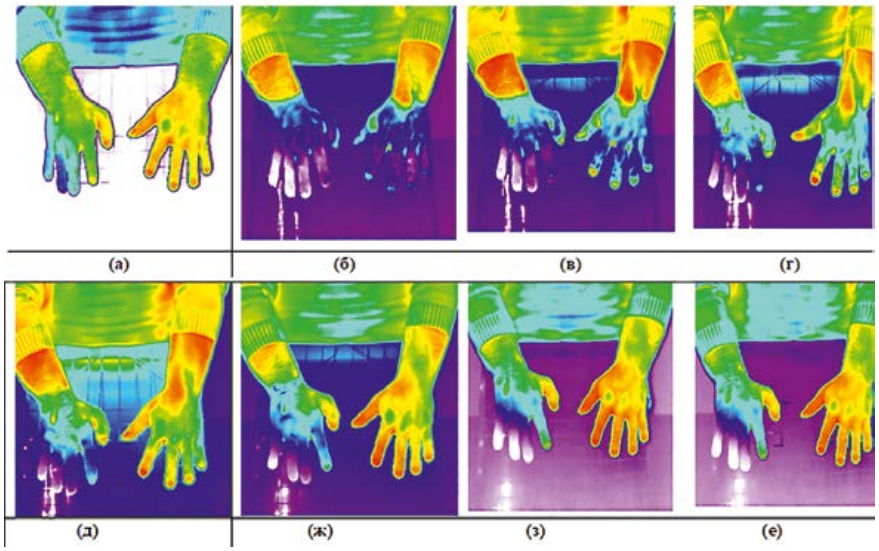

Рис. 5. Динамика тепловой картины кистей после ХП у пациента с повреждением сосудисто-нервного пучка на уровне правого предплечья. а — исходная тепловая картина, б — через 1 мин., в-через 3 мин., г- через 4 мин., д — на 6-й, ж — на 7-й, з- на 8-й, е — на 10-й мин.

1. Одностороннее нарушение тепловой картины пальцев кистей на стороне патологии регистрируется уже по данным исходного обследования.
2. Динамика восстановления исходной картины после провоцирующей ХП:
   - локальный патологический термопаттерн в виде задержки прироста ИК излучения в проекции конкретных пальцев и кисти на стороне патологии формируется на протяжении всего обследования;
   - на ногтевых фалангах остальных пальцев как страдающей, так и симметричной кисти начало открытия артериовенозных шунтов происходит своевременно;
   - на момент окончания ТПВ обследования (10 мин. и более) на кисти здоровой конечности — четкая гипертермическая реакция, в зоне патологического термопаттерна показатели ИК излучения даже ниже исходных значений.
3. Формирование патологического термопаттерна обусловлено сегментарным нарушением кровотока в сосуде, из которого кровь в норме поступает в данные участки кисти и пальцевые артерии.
4. Топический ТПВ диагноз наличия артериальной сегментарной облитерации строится на верификации

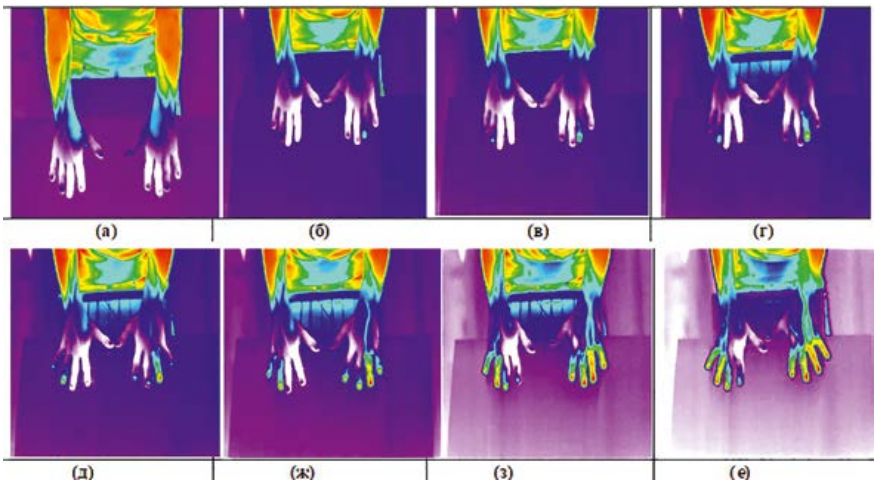

Рисунок 6. Динамика тепловой картины тыльной поверхности кистей после ХП у пациентки с феноменом Рейно на фоне артериальной гипертензии. а — исходная тепловая картина, б — через 2 мин., в-через 5 мин., г — через 10 мин., д — на 13-й, е — на 15-й, ж — на 25-й, з — на 20-й мин.

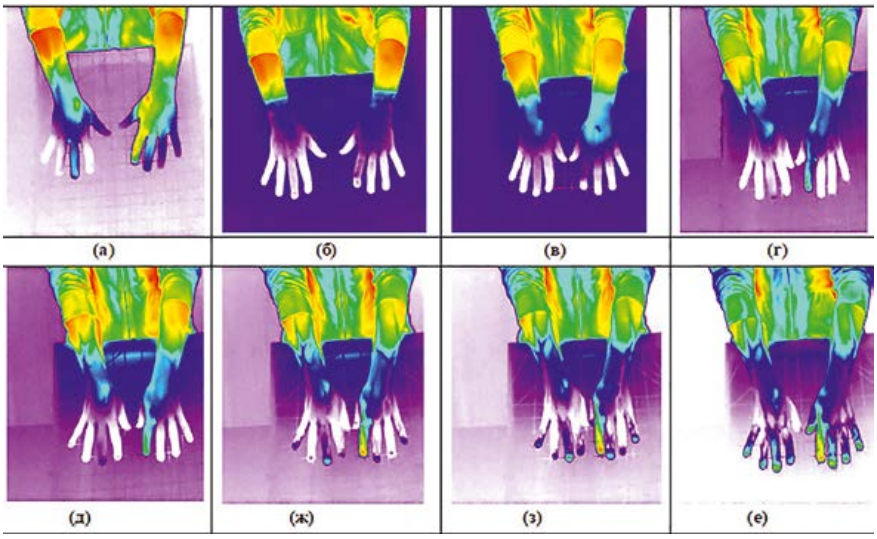

Рисунок 7. Динамика тепловой картины кистей после ХП у пациента с феноменом Рейно на фоне сердечной патологии. а — исходная тепловая картина, б — после пробы, в-через 2 мин., г — через 7 мин., д — на 9-й, ж- на 11-й, з — на 13-й, е — на 15-й мин.

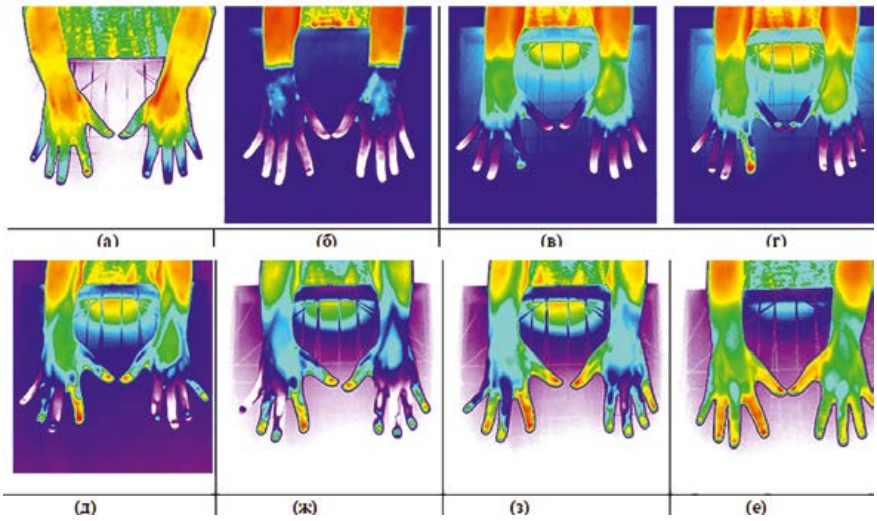

Рисунок 8. Динамика тепловой картины тыльной поверхности кистей после ХП у пациентки с феноменом Рейно на фоне желудочно-кишечной патологии (язвенный колит). а — исходная тепловая картина, б — после ХП, в-на 3-й мин., г- на 5-й, д — на 7-й, е — на 9-й, ж — на 11-й, з — на 17-й мин.

локального патологического термопаттерна в проекции конкретных участков кисти и пальцев, где имеются нарушения микроциркуляции кожных покровов (рис. 4 и 5).

4–11. Синдром Рейно при системных заболеваниях

Для этой формы феномена Рейно характерны следующие ТПВ признаки:

1. В ряде случаев двустороннее нарушение термотопографии как одних и тех же, так и разных пальцев обеих кистей выявляется уже по исходной тепловой картине.
2. Динамика восстановления исходной картины после провоцирующей ХП:

- длительная задержка (не менее 15–20 минут) начала открытия артериовенозных шунтов на ногтевых фалангах всех пальцев обеих кистей. Незначительный прирост интенсивности ИК излучения кистей возможен только за счет сосудистых реакций кондуктивного механизма терморегуляции;
- в последующие минуты появляются признаки включения конвективного механизма переноса тепла, но только на ногтевых фалангах отдельных пальцев;
- возможны разные варианты формирования патологических термопаттернов: симметричный вариант — на одних и тех же пальцах обеих кистей, асимметричные варианты — на конкретных пальцах только одной кисти; на обеих кистях, но на разных пальцах;
- локализация патологического термопаттерна не соответствует проекции АЗИ конкретного периферического нерва или спинномозгового корешка;
- за счет разной скорости прироста ИК излучения на конкретных пальцах как одной кисти, так симметричных левой и правой кистей формируется достоверная разница температуры;
- гипертермическая реакция может формироваться, но чаще только на отдельных пальцах и участках кистей, и в более поздние сроки,

чем она возникает у практически здоровых лиц, а ее выраженность имеет умеренный характер.

3. Формирование патологического термопаттерна обусловлено нарушением микроциркуляции из-за локального спазма приносящих артериолярных сосудов пальцев.
4. ТПВ заключение строится на совокупности всей зарегистрированной информации о наличии асимметрии в локализации патологических термопаттернов на пальцах обеих кистей (рис. 6–10).

Таким образом, описаны варианты ТПВ картины пациентов с ангиопаралитической стадией синдрома Рейно, в которой пациенты предъявляют жалобы на периодические болевые ощущения в кончиках пальцев под воздействием холода или нервного возбуждения.

Даже при отсутствии жалоб на момент проведения обследования уже на исходных термограммах могут выявляться нарушения термотопографии за счет локального снижения ИК излучения на отдельных, чаще всего II и III пальцах и на обеих руках. Гипотермия может иметь невыраженный характер с градиентом температуры в пределах 0.5–0.7 градуса по сравнению с опорной точкой на тыле кисти или, напротив, имеется достоверное снижение температуры с градиентом в 2–2.5 градуса между II–III и остальными пальцами, но тепловой рисунок, как правило, не симметричен.

Изменений в тепловой картине пальцев в первые 10–15 минут после холодовой провокации не происходит, а на предплечьях и кистях прирост интенсивности ИК излучения происходит по кондуктивному типу. Только затем начинают формироваться начальные признаки усиления ИК излучения на ногтевых фалангах пальцев в зоне расположения артериовенозных шунтов, но не на всех, а, как правило, на I и IV пальцах и с разной интенсивностью справа и слева. В последующие минуты динамика идет чаще за счет смешанного механизма переноса тепла с низким вкладом в изменение интенсивности излучения конвективных реакций. Это обусловливает значительное увеличение сроков восстановления исходной картины пальцев кистей, хотя чаще этого не происходит даже к 20–25 минутам после пробы. Темп прироста ИК излучения имеет асимметричный характер. В результате тепловая картина на протяжении всего обследования демонстрирует вариант асимметричной локализации зон различной интенсивности ИК излучения в проекции конкретных пальцев. Позднее и редуцированное включение конвективных реакций проявляется отсутствием развернутой гипертермической реакции на ногтевых фалангах. Тепловая картина к концу обследования ни в одном случае не достигала исходного уровня интенсивности свечения.

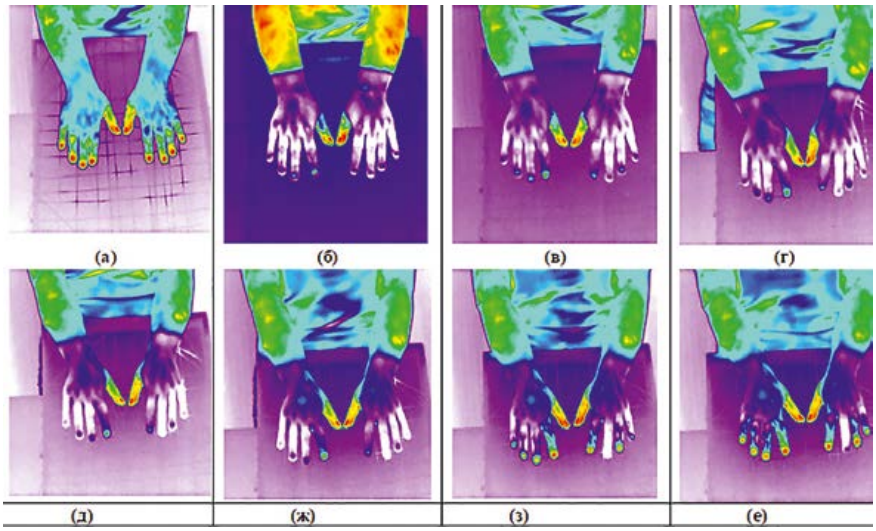

Рисунок 9. Динамика тепловой картины тыльной поверхности кистей после ХП у пациентки с феноменом Рейно на фоне желудочно-кишечной патологии (болезнь Крона). а — исходная тепловая картина, б — после ХП, в-через 1 мин., г- через 2 мин., д — на 3-й, е — на 5-й, ж — на 7-й, з — на 8-й мин.

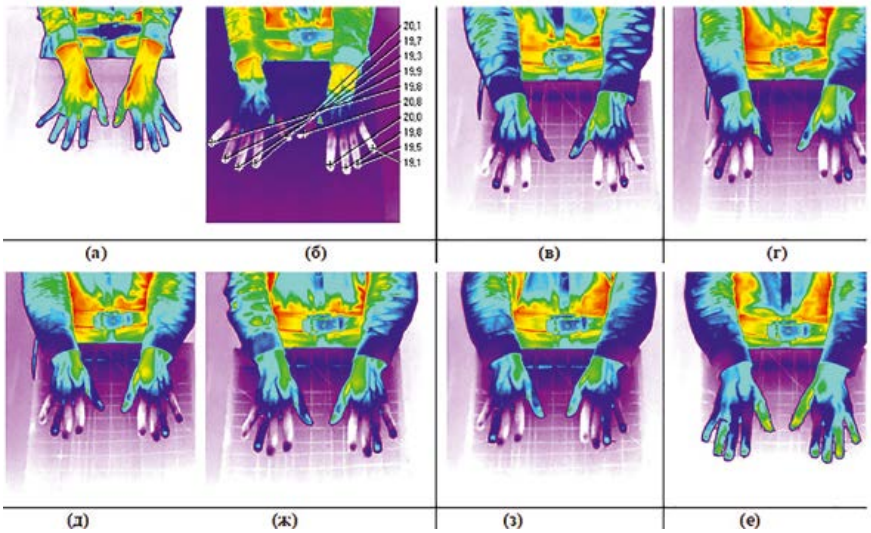

Рисунок 10. Динамика тепловой картины тыльной поверхности кистей после ХП у пациентки с феноменом Рейно на фоне склеродермии. а — исходная тепловая картина, б — после ХП мин., в-через 12 мин., г- через 13 мин., д — на 14-й, ж — на 15-й, з — на 18-й, е — на 23-й мин.

12. Идиопатический феномен Рейно (истинная болезнь Рейно).

Для этой формы феномена Рейно характерны следующие ТПВ признаки:

1. В большинстве случаев на исходной тепловой картине регистрируется двустороннее симметричное снижение интенсивности ИК излучения в проекции II и III пальцев кистей до уровня проксимальных фаланг. В тяжелых случаях зона снижения ИК излучения распространяется и на зоны пястных костей.
2. Характерная динамика восстановления исходной картины кистей после провоцирующей ХП про-

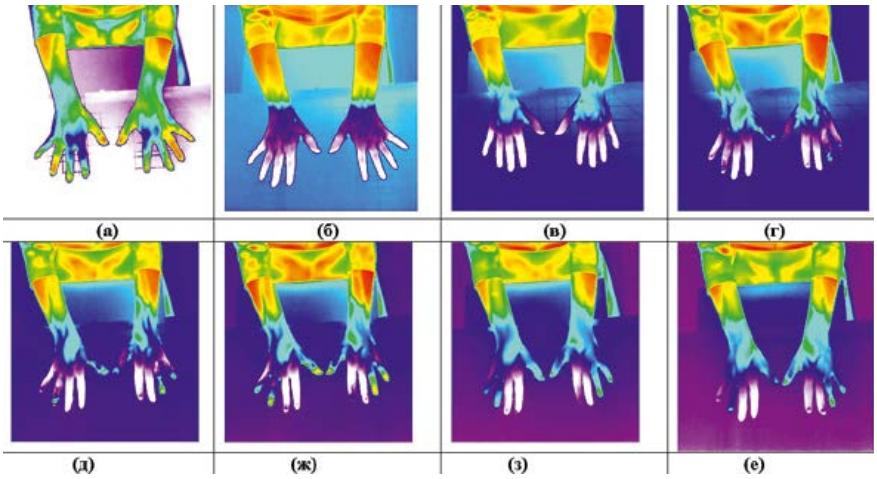

Рисунок 11. Динамика тепловой картины тыльной поверхности кистей после ХП у пациентки с истинной болезнью Рейно. а — исходная тепловая картина, б — через 2 мин., в-через 5 мин., г- через 10 мин, д — на 12-й, е — на 14-й, ж — на 17-й, з — на 20-й мин.

является следующими специфическими признаками:

- в течение первых 5–10 минут после провокации сохраняется выраженное локальное снижение ИК излучения;
- затем появляются начальные признаки прироста ИК излучения на ногтевых фалангах I, IV и V пальцев, что обусловлено открытием артериовенозных шунтов (конвективный механизм переноса тепла).
- восстановление исходной тепловой картины II и III пальцев происходит по кондуктивному типу от неохлажденных проксимальных участков к периферии, что обусловливает формирование слоистого градиента температуры исследуемой области;
- формирование гипертермической реакции на остальных пальцах происходит только к 15–20 минутам, однако она слабо выражена и быстро угасает.

Возможен и другой вариант.

- в сроки позднее 10 минут после ХП регистрируется восстановление исходной тепловой картины кисти и I, IV и V пальцев, а на ногтевых фалангах II и III пальцев — только начальные признаки открытия артерировенозных шунтов;
- в дальнейшем конвективный механизм переноса тепла не получает своего развития, и реакция повышения ИК излучения на ногтевых фалангах быстро угасает в течение последующих 1–3 минут.

3. Механизм формирования термопаттерна обусловлен развитием судорожного сосудистого спазма, приводящего к функциональному поражению периферической сосудистой системы, и, прежде всего, микроциркуляторного русла (прекапилляров, метартериол, артериол и венул);
4. Топический ТВ диагноз строится на наличии локального симметричного снижения ИК-излучения в проекции II и III пальцев кистей или стоп.

Обсуждение

Многолетний опыт проведения ТПВ исследований позволил нам представить информативность и достоверность современного тепловидения практически при всех нозологических формах, отраженных в этиопатогенетической классификации L. и P. Langeron, L. Croccel.

В то же время, детальное рассмотрение самой классификации наводит на мысль о целесообразности коррекции терминологии и сути первых трех ее разделов. Термин «болезнь» включает ее этиологию, патогенез, стадии, клинические синдромы и симптомы. На наш взгляд, в данных разделах эти все понятия совмещены. В частности, второй раздел звучит как локальное происхождение болезни Рейно, а в качестве факторов ее формирования авторы приводят поражение межпозвонкового диска, синдром передней лестничной мышцы с туннельным синдромом, плексопатию. Мы считаем, что это явное несоответствие причины и ее проявлений. С одной стороны, как нозологическая форма звучит болезнь Рейно, а с другой — вертеброгенная патология или страдание волокон плечевого сплетения являются проявлениями самостоятельных нозологических форм патологии. На наш взгляд, более целесообразно поменять название «болезнь Рейно» на «синдром Рейно», который по сосудистым нарушениям, возникающим при этих видах патологий, дает возможность объективизировать их наличие. Наличие в составе периферических нервов как соматических (чувствительных и двигательных), так вегетативных волокон позволяет диагностировать их нарушения несколькими инструментальными методами. Если для объективизации нарушений проводимости по соматическим волокнам наиболее информативна стимуляционная электронейромиография, которая оценивает латентный период, скорость распространения возбуждения, амплитуду Б- и М-ответа, то для вегетативных симпатических волокон оптимально использовать тепловидение, которое и способно выявить степень сосудистых и метаболических нарушений. Важно подчеркнуть, что при патологии спинномозговых корешков, первичных и вторичных пучков плечевого сплетения, конкретных соматических периферических нервов в их АЗИ возникают как двигательные и чувствительные нарушения, так и нарушение функции немиелинизированных сенсорных и симпатических адренергических волокон нерва, участвующих в сосудистой регуляции.

Ранее [12] нами были описаны варианты нарушения тепловой картины в АЗИ страдающего смешанного периферического нерва верхних конечностей. Не регистрируя информацию о нарушениях соматической периферической нервной системы,

современное функциональное тепловидение по зарегистрированным нарушениям микроциркуляции в АЗИ страдающих нервов позволяет не только подтвердить их наличие, но и уточнить вариант нарушения нервной проводимости. В результате было сформулировано основополагающее положение о синдроме Рейно как основе для ТПВ диагностики повреждений соматической периферической нервной системы конечностей. Именно эта информация и позволяет использовать тепловидение в качестве диагностического метода на различных этапах лечения пациентов с данной патологией. Наш многолетний опыт свидетельствует, что применение тепловидения в комплексе с электронейромиографией у больных с изолированными и сочетанными повреждениями периферических нервов конечностей позволяют оценить функциональное состояние нерва в раннем периоде после травмы (до 1 месяца), установить степень повреждения, уточнить показания к хирургическому лечению и его оптимальным срокам, а после операции оценить эффективность проводимого лечения.

Данный синдром также формируется при компрессионно-ишемических радикулопатиях, плексопатиях.

Аналогичные замечания относятся и к первому, и к третьему положениям критикуемой классификации: локальное происхождение болезни Рейно (пальцевые артериты, артериовенозные аневризмы сосудов пальцев кистей и стоп, профессиональная и иная травматизация) и сегментарное происхождение болезни Рейно (артериальная сегментарная облитерация с вазомоторными расстройствами в дистальных отделах конечностей). Опять в классификации звучит и «болезнь» Рейно, и другие конкретные нозологические причины патологии. В первом разделе это артериты, аневризмы и т. д., во втором — повреждение магистральных артерий. По мнению авторов классификации, это болезнь Рейно, но по факту — это значительно выраженная реакция мелких кровеносных сосудов кончиков пальцев на воздействие холода или эмоциональное потрясение, то есть синдром или феномен Рейно.

Таким образом, мы считаем целесообразным внести следующие изменения в терминологию классификации:

Термин «синдром Рейно» использовать для трактовки сосудистых нарушений, формирующихся только при первых трех фрагментах этиопатогенетической классификации.

Термин «феномен Рейно» использовать для трактовки вторичных сосудистых нарушений мелких сосудов на ногтевых фалангах кончиков пальцев, возникающих в сочетании с различными системными заболеваниями нервной и эндокринной систем, при нарушениях пищеварения, кровообращения и т. д.

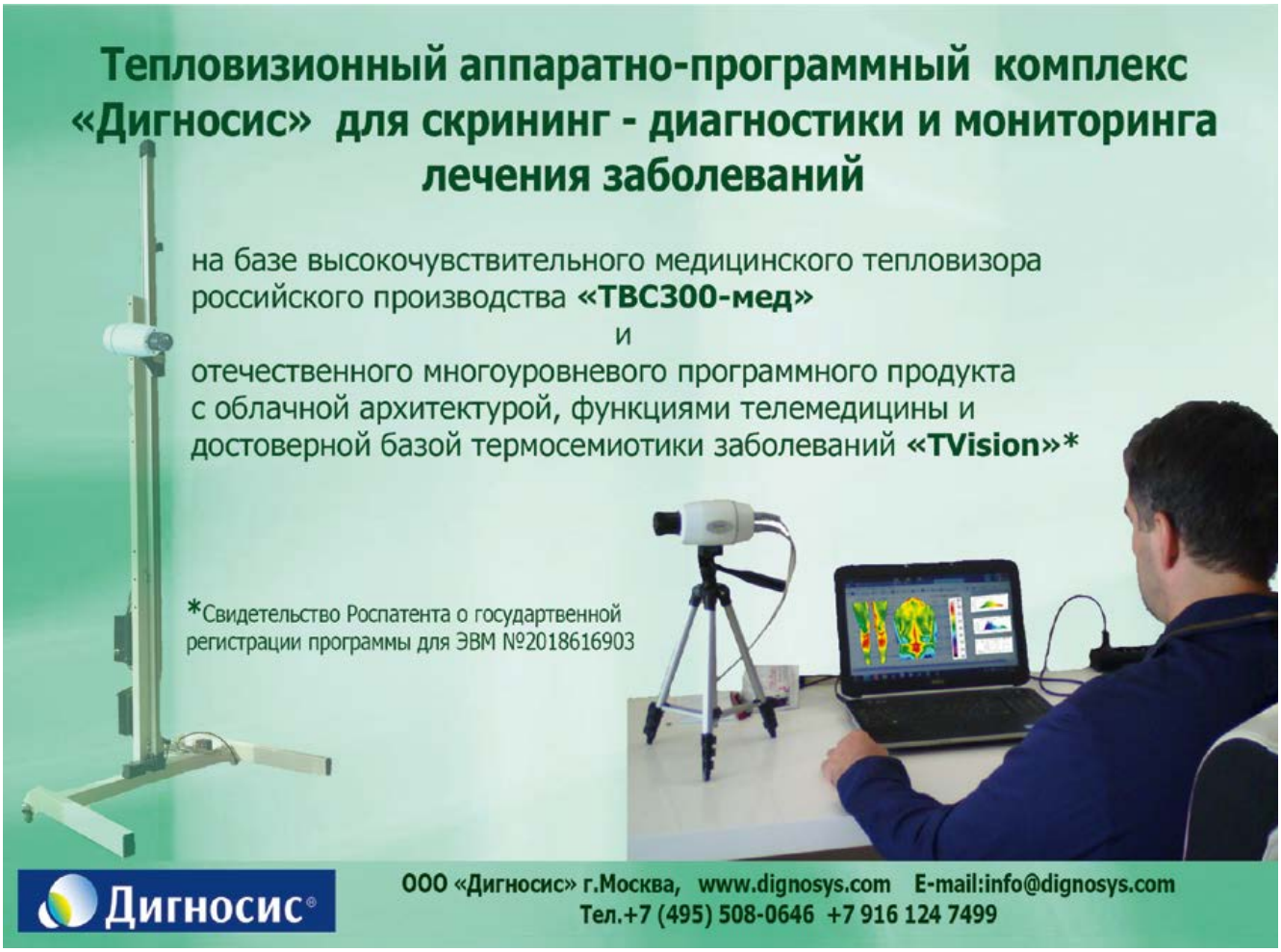

Заключение

Таким образом, использование ТПВ метода в диагностике различных вариантов синдрома Рейно существенно дополняет и расширяет информацию, получаемую при клиническом осмотре и использовании других инструментальных методов исследований. Объективная диагностика механизмов и выраженности акроангиоспастических реакций позволяет утверждать, что тепловидение должно занять достойное место в практике врачей, занимающихся проблемой диагностики и лечения этой патологии. Диагностическая ценность тепловидения с использованием специфической функциональной ХП при выявлении как синдрома, так и феномена Рейно составляет более 90 %. При различных видах патологии, сопровождающихся формированием вторичного синдрома Рейно, тепловидение может стать «золотым стандартом» его первичного выявления и контроля эффективности лечения благодаря своей способности выявлять вегетативно-сосудистые нарушения, лежащие в его основе.

Список литературы

1. Rajaei A., Dehghan P., Delkash P. Reporting microvascular changes in nail fold capillaroscopy: A narrative review // Rheum Res. Oct. 2016; 1 (1): 43–50.
2. O'Reilly D., Taylor L., el-Hadidy K., Jayson M. I. Measurement of cold challenge responses in primary Raynaud's phenomenon and Raynaud's phenomenon associated with systemic sclerosis // Ann Rheum Dis. 1992. Nov. 51 (11): 1193–1196.
3. Clark S., Hollis S., Campbell F. et al. The «distal-dorsal difference» as a possible predictor of secondary Raynaud's phenomenon // Rheumatol. 1999 May; 26 (5): 1125–1128.
4. Anderson M. E., Moore T. L., Lunt M., Herrick A. L., The 'distal-dorsal difference': a thermographic parameter by which to differentiate between primary and secondary Raynaud's phenomenon // Rheumatology (Oxford). 2007 Mar; 46 (3): 533–538. Epub 2006 Oct 2.
5. Pauling J. D., Flower V., Shipley J. A., Harris N. D., McHugh N. J. Influence of the cold challenge on the discriminatory capacity of the digital distal-dorsal difference in the thermographic assessment of Raynaud's phenomenon // Microvasc Res. 2011 Nov; 82 (3): 364–368.
6. Pauling J.D., Shipley J. A., Harris N. D., McHugh N. J. Use of infrared thermography as an endpoint in therapeutic trials of Raynaud's phenomenon and systemic sclerosis // Clin Exp Rheumatol. 2012 Mar-Apr; 30 (2).
7. Clark S., Dunn G., Moore T. et al. Comparison of thermography and laser Doppler imaging in the assessment of Raynaud's phenomenon // Microvascular Research. July 2003. 66 (1): 73–76.
8. Chikura B., Moore T., Manning J., Vail A., Herrick A. L. Thumb Involvement in Raynaud's Phenomenon as an Indicator of Underlying Connective Tissue Disease // J. Reumatol. 2010 Apr;37(4):783–786.
9. Foerster J., Wittstock S., Fleischanderl S. et al. Infrared-monitored cold response in the assessment of Raynaud's phenomenon // Clinical & Experimental Dermatology. Volume 31, Number 1, Jan 2006, P. 6–12(7).
10. Cherkas L. F., Carter L., Spector T. D., Howell K. J., Black C. M., MacGregor A. J. Use of thermographic criteria to identify Raynaud's phenomenon in a population setting // The Journal of rheumatology 30:42003 Apr. P. 720–722.
11. Langeron L., Langeron N., Croccel L. Raynaud's phenomenon; attempted ethiopathogenic classification // Presse Med. 1959 Apr; 67 (21): 846–846. [Article in French]
12. Колесов С. Н. Синдром Рейно как основа тепловизионной диагностики повреждений соматической периферической нервной системы конечностей. 7 Международная конф. «Прикладная оптика — 2006». Санкт-Петербург, 2006. С. 82–84.
13. Колесов С. Н., Воловик М. Г., Прилучный М. А. Медицинское теплорадиовидение: современный методологический подход. Н. Новгород: ФГУ «ННИИТО Росмедтехнологий», 2008. 184 с.